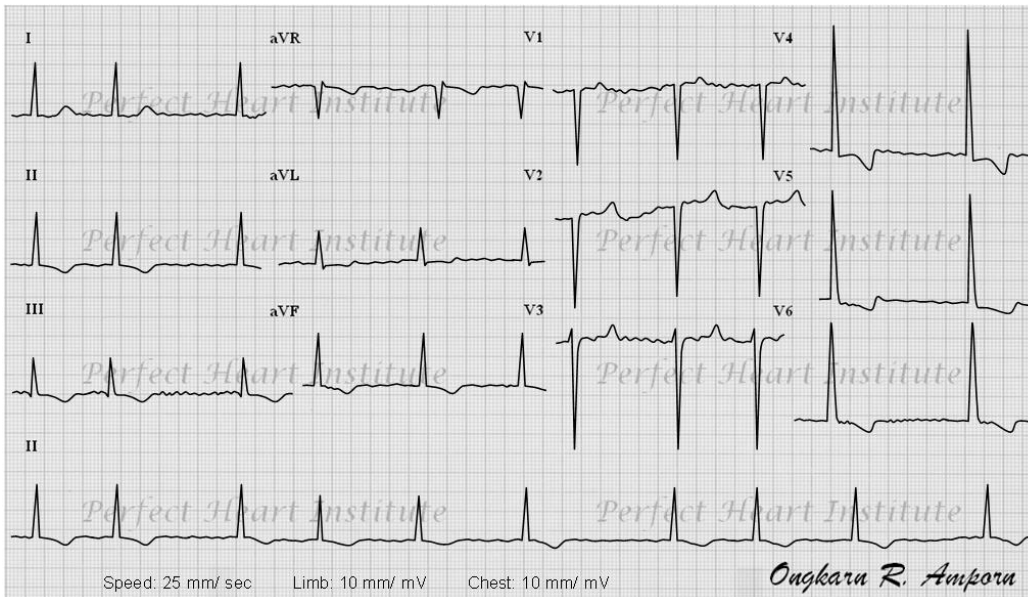


เฉลย Cardio OK no 8



1. **Rate:** ประมาณ 60 ครั้ง/นาที
2. **Rhythm:** ไม่สม่ำเสมอ (irregularly irregular หรือ total irregularity)
3. **QRS Axis:** ปกติ
4. **Chamber enlargement or hypertrophy:** LVH ($S_1 + R_{5-6} \geq 35$ mV และ inverted T-wave แบบ strain pattern)
5. **Myocardial ischemia or infarction:** QS ใน V1-2
6. **Heart block:** -
7. **Other abnormality:** -

ECG Summary:

- **Atrial fibrillation with controlled ventricular response**
- **Left ventricular hypertrophy compatible with hypertensive heart disease**
- **? Septal wall myocardial infarction**

Clinical Implication:

- LVH และ AF พบบ่อยในผู้ป่วยความดันโลหิตสูงที่ควบคุมไม่ได้เป็นเวลานานอย่างในผู้ป่วยรายนี้
- ขณะนี้ผู้ป่วยเกิดภาวะ hypertensive crisis จำเป็นต้องลด BP โดยเร็ว อาจต้องใช้ sodium nitroprusside หรือ NTG หยดเข้าเส้น ควรให้ยาขับปัสสาวะ และ ACE-I/ARB ร่วมด้วย
- ไม่ควรลด BP ลงเร็วมากเกินไป ให้ลดอย่างสม่ำเสมอ เป้าหมายคือ ลด 25% ในเวลาเป็นนาทีถึง 1-2 ชั่วโมง และลดเหลือ 140-160/90-100 mmHg ใน 2-6 ชั่วโมง
- การลด BP เร็วเกินไปอาจทำให้เกิด ischemia หรือ infarction ต่ออวัยวะสำคัญ เช่น หัวใจ สมอง และไต
- อาจต้องหยุดยา beta-blocker ไว้ชั่วคราว จนกว่า HF จะดีขึ้น
- ควรพิจารณาให้ anticoagulant ในระยะยาว เพื่อป้องกันภาวะ thromboembolism และ work up เรื่อง CAD ต่อไป